

FIGHE 1 LE CORPS / THE BODY

Artère (<i>nf</i>)	Artery
Articulation (<i>nf</i>)	Articulation / joint
Capillaire (<i>nm</i>)	Capillary
Chair (<i>nf</i>)	Flesh
Ganglion (<i>nm</i>) lymphatique	Lymph node
Ligament (<i>nm</i>)	Ligament
Muscle (<i>nm</i>)	Muscle
Nerf (<i>nm</i>)	Nerve
Os (<i>nm</i>)	Bone
Peau (<i>nf</i>)	Skin
Squelette (<i>nm</i>)	Skeleton
Tendon (<i>nm</i>)	Tendon
Vaisseau (<i>nm</i>) sanguin	Blood vessel
Veine (<i>nf</i>)	Vein

► LA TÊTE ET LE COU / THE HEAD AND NECK

Amygdale (<i>nf</i>)	Tonsil
Bouche (<i>nf</i>)	Mouth
Cerveau (<i>nm</i>)	Brain
Cheveux (<i>mpl</i>)	Hair
Cil (<i>nm</i>)	Eyelash
Cloison (<i>nf</i>) nasale	Nasal septum
Cordes (<i>fpl</i>) vocales	Vocal cords
Cornée (<i>nf</i>)	Cornea
Crâne (<i>nm</i>)	Skull
Cuir (<i>nm</i>) chevelu	Scalp
Dents (<i>fpl</i>)	Teeth
Front (<i>nm</i>)	Forehead
Gencives (<i>fpl</i>)	Gums
Globe (<i>nm</i>) oculaire	Eyeball
Gorge (<i>nf</i>)	Throat
Joue (<i>nf</i>)	Cheek
Langue (<i>nf</i>)	Tongue
Larynx (<i>nm</i>)	Larynx
Lèvres (<i>fpl</i>)	Lips
Lobe (<i>nm</i>) de l'oreille	Ear lobe

Mâchoire (<i>nf</i>)	Jaw
Mandibule (<i>nf</i>)	Mandible
Maxillaire (<i>nm</i>)	Maxilla / jaw bone
Menton (<i>nm</i>)	Chin
Narine (<i>nf</i>)	Nostril
Nez (<i>nm</i>)	Nose
Nuque (<i>nf</i>)	Nape (of neck)
Œil (<i>nm</i>)	Eye
Oreille (<i>nf</i>)	Ear
Paupière (<i>nf</i>)	Eyelid
Pharynx (<i>nm</i>)	Pharynx
Pommette (<i>nf</i>)	Cheekbone
Pupille (<i>nf</i>)	Pupil
Rétine (<i>nf</i>)	Retina
Sourcil (<i>nm</i>)	Eyebrow
Tempe (<i>nf</i>)	Temple
Tympan (<i>nm</i>)	Eardrum
Visage (<i>nm</i>)	Face
Yeux (<i>mpl</i>)	Eyes

► LA POITRINE / THE CHEST

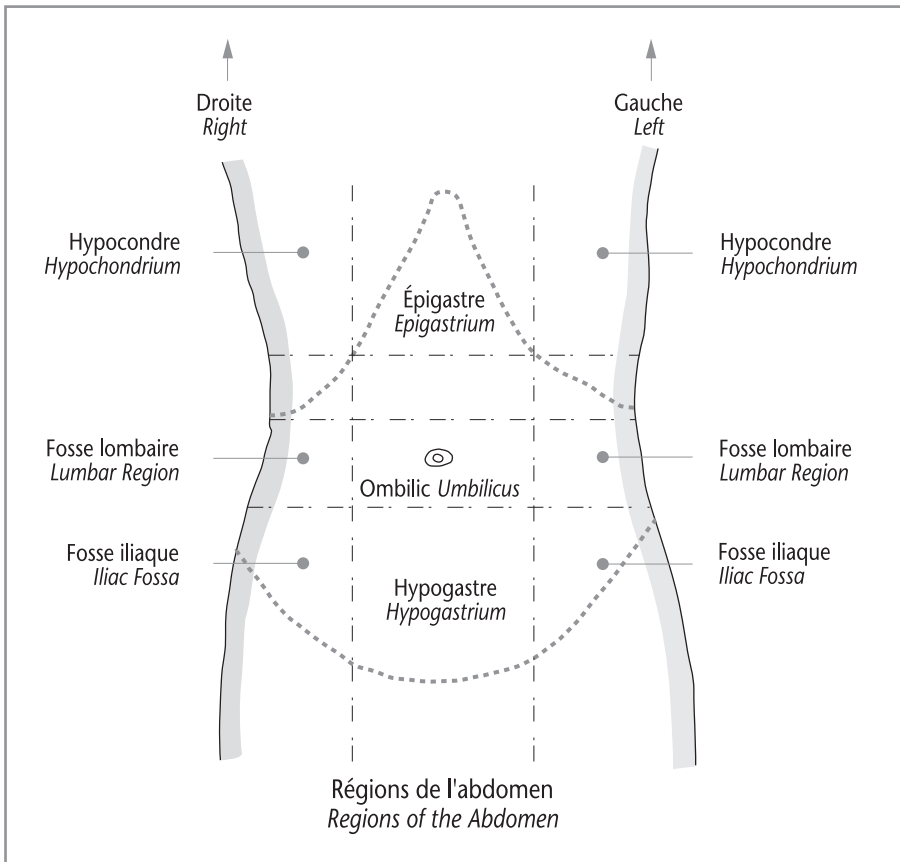
Cage (<i>nf</i>) thoracique	Ribcage
Cœur (<i>nm</i>)	Heart
Côtes (<i>fpl</i>)	Ribs
Diaphragme (<i>nm</i>)	Diaphragm
Mamelon (<i>nm</i>)	Nipple
Poumon (<i>nm</i>)	Lung
Sein (<i>nm</i>)	Breast
Sternum (<i>nm</i>)	Sternum
Trachée (<i>nf</i>)	Trachea
Tronc (<i>nm</i>)	Trunk / torso

► L'ABDOMEN / THE ABDOMEN

Anus (<i>nm</i>)	Anus
Estomac (<i>nm</i>)	Stomach
Foie (<i>nm</i>)	Liver
Intestin (<i>nm</i>)	Intestine
– gros intestin (<i>nm</i>) / côlon (<i>nm</i>)	– large intestine / colon
– intestin (<i>nm</i>) grêle	– small intestine
Nombriil (<i>nm</i>) / ombilic (<i>nm</i>)	Umbilicus

Œsophage (nm)
 Pancréas (nm)
 Rate (nf)
 Rectum (nm)
 Rein (nm)
 Tronc (nm)
 Urètre (nm)
 Urètre (nm)
 Vessie (nf)

Oesophagus
 Pancreas
 Spleen
 Rectum
 Kidney
 Trunk / torso
 Ureter
 Urethra
 Bladder



▮ LES ORGANES SEXUELS / THE SEX ORGANS

Clitoris (nm)
 Col (nm) de l'utérus
 Cul-de-sac (nm) de Douglas
 Hymen (nm)
 Ovaire (nm)
 Pénis (nm) / verge (nf)
 Prépuce (nm)

Clitoris
 Cervix
 Pouch of Douglas
 Hymen
 Ovary
 Penis
 Foreskin

Scrotum (*nm*) / bourses (*fpl*)
Testicule (*nm*)
Trompe (*nf*) utérine
Utérus (*nm*)
Vagin (*nm*)

Scrotum
Testicle
Fallopian tube
Uterus
Vagina

► LE DOS / THE BACK

Coccyx (*nm*)
Colonne (*nf*) vertébrale
Disque (*nm*) intervertébral
Fesses (*fpl*)
Moelle (*nf*) épinière
Omoplate (*nf*)
Rachis (*nm*)
Sacrum (*nm*)
Vertèbre (*nf*)

Coccyx
Spinal column
Intervertebral disc
Buttocks
Spinal cord
Shoulder blade / scapula
Spine
Sacrum
Vertebra

► LES MEMBRES SUPÉRIEURS / THE UPPER LIMBS

Aisselle (*nf*)
Avant-bras (*nm*)
Bras (*nm*)
Clavicule (*nf*)
Coude (*nm*)
Cubitus (*nm*)
Doigt (*nm*)
– auriculaire (*nm*) / petit doigt (*nm*)
– index (*nm*)
– majeur (*nm*) / médium (*nm*)
– pouce (*nm*)
Épaule (*nf*)
Humérus (*nm*)
Main (*nf*)
Paume (*nf*)
Poignet (*nm*)
Radius (*nm*)

Armpit / axilla
Forearm
Arm
Clavicle / collarbone
Elbow
Ulna
Finger
– little finger
– forefinger / index finger
– middle finger
– thumb
Shoulder
Humerus
Hand
Palm
Wrist
Radius

► LES MEMBRES INFÉRIEURS / THE LOWER LIMBS

Aîne (*nf*)
Cheville (*nf*)
Col (*nm*) du fémur

Groin
Ankle
Neck of (the) femur

Cou-de-pied (<i>nm</i>)	<i>Instep</i>
Cuisse (<i>nf</i>)	<i>Thigh</i>
Fémur (<i>nm</i>)	<i>Femur</i>
Genou (<i>nm</i>)	<i>Knee</i>
Hanche (<i>nf</i>)	<i>Hip</i>
Jambe (<i>nf</i>)	<i>Leg</i>
Mollet (<i>nm</i>)	<i>Calf</i>
Orteil (<i>nm</i>)	<i>Toe</i>
– gros orteil (<i>nm</i>)	<i>– big toe</i>
– petit orteil (<i>nm</i>)	<i>– little toe</i>
Péroné (<i>nm</i>)	<i>Fibula</i>
Pied (<i>nm</i>)	<i>Foot</i>
Plante (<i>nf</i>) du pied	<i>Sole of the foot</i>
Rotule (<i>nf</i>)	<i>Kneecap / patella</i>
Talon (<i>nm</i>)	<i>Heel</i>
Tibia (<i>nm</i>)	<i>Tibia / shin</i>

▲ THE BODY / LE CORPS

<i>Artery</i>	<i>Artère (nf)</i>
<i>Articulation / joint</i>	<i>Articulation (nf)</i>
<i>Blood vessel</i>	<i>Vaisseau (nm) sanguin</i>
<i>Bone</i>	<i>Os (nm)</i>
<i>Capillary</i>	<i>Capillaire (nm)</i>
<i>Flesh</i>	<i>Chair (nf)</i>
<i>Ligament</i>	<i>Ligament (nm)</i>
<i>Lymph node</i>	<i>Ganglion (nm) lymphatique</i>
<i>Muscle</i>	<i>Muscle (nm)</i>
<i>Nerve</i>	<i>Nerf (nm)</i>
<i>Skeleton</i>	<i>Squelette (nm)</i>
<i>Skin</i>	<i>Peau (nf)</i>
<i>Tendon</i>	<i>Tendon (nm)</i>
<i>Vein</i>	<i>Veine (nf)</i>

▲ THE HEAD AND NECK / LA TÊTE ET LE COU

<i>Brain</i>	<i>Cerveau (nm)</i>
<i>Cheek</i>	<i>Joue (nf)</i>
<i>Cheekbone</i>	<i>Pommette (nf)</i>
<i>Chin</i>	<i>Menton (nm)</i>
<i>Cornea</i>	<i>Cornée (nf)</i>
<i>Ear</i>	<i>Oreille (nf)</i>

<i>Ear lobe</i>	Lobe (<i>nm</i>) de l'oreille
<i>Eardrum</i>	Tympan (<i>nm</i>)
<i>Eye</i>	Œil (<i>nm</i>)
<i>Eyeball</i>	Globe (<i>nm</i>) oculaire
<i>Eyebrow</i>	Sourcil (<i>nm</i>)
<i>Eyelash</i>	Cil (<i>nm</i>)
<i>Eyelid</i>	Paupière (<i>nf</i>)
<i>Eyes</i>	Yeux (<i>mpl</i>)
<i>Face</i>	Visage (<i>nm</i>)
<i>Forehead</i>	Front (<i>nm</i>)
<i>Gums</i>	Gencives (<i>fpl</i>)
<i>Hair</i>	Cheveux (<i>mpl</i>)
<i>Jaw</i>	Mâchoire (<i>nf</i>)
<i>Larynx</i>	Larynx (<i>nm</i>)
<i>Lips</i>	Lèvres (<i>fpl</i>)
<i>Mandible</i>	Mandibule (<i>nf</i>)
<i>Maxilla / jaw bone</i>	Maxillaire (<i>nm</i>)
<i>Mouth</i>	Bouche (<i>nf</i>)
<i>Nape (of neck)</i>	Nuque (<i>nf</i>)
<i>Nasal septum</i>	Cloison (<i>nf</i>) nasale
<i>Nose</i>	Nez (<i>nm</i>)
<i>Nostril</i>	Narine (<i>nf</i>)
<i>Pharynx</i>	Pharynx (<i>nm</i>)
<i>Pupil</i>	Pupille (<i>nf</i>)
<i>Retina</i>	Rétine (<i>nf</i>)
<i>Scalp</i>	Cuir (<i>nm</i>) chevelu
<i>Skull</i>	Crâne (<i>nm</i>)
<i>Teeth</i>	Dents (<i>fpl</i>)
<i>Temple</i>	Tempe (<i>nf</i>)
<i>Throat</i>	Gorge (<i>nf</i>)
<i>Tongue</i>	Langue (<i>nf</i>)
<i>Tonsil</i>	Amygdale (<i>nf</i>)
<i>Vocal cords</i>	Cordes (<i>fpl</i>) vocales

▲ THE CHEST / LA POITRINE

<i>Breast</i>	Sein (<i>nm</i>)
<i>Diaphragm</i>	Diaphragme (<i>nm</i>)
<i>Heart</i>	Cœur (<i>nm</i>)
<i>Lung</i>	Poumon (<i>nm</i>)
<i>Nipple</i>	Mamelon (<i>nm</i>)
<i>Ribcage</i>	Cage (<i>nf</i>) thoracique

Ribs
Sternum
Trachea
Trunk / torso

Côtes (*fpl*)
Sternum (*nm*)
Trachée (*nf*)
Tronc (*nm*)

▲ THE ABDOMEN / L'ABDOMEN

Anus
Bladder
Intestine
– large intestine / colon
– small intestine
Kidney
Liver
Oesophagus
Pancreas
Rectum
Spleen
Stomach
Trunk / torso
Umbilicus
Ureter
Urethra

Anus (*nm*)
Vessie (*nf*)
Intestin (*nm*)
– gros intestin (*nm*) / cōlon (*nm*)
– intestin (*nm*) grêle
Rein (*nm*)
Foie (*nm*)
Œsophage (*nm*)
Pancréas (*nm*)
Rectum (*nm*)
Rate (*nf*)
Estomac (*nm*)
Tronc (*nm*)
Nombriil (*nm*) / ombilic (*nm*)
Uretère (*nm*)
Urètre (*nm*)

▲ THE SEX ORGANS / LES ORGANES SEXUELS

Cervix
Clitoris
Fallopian tube
Foreskin
Hymen
Ovary
Penis
Pouch of Douglas
Scrotum
Testicle
Uterus
Vagina

Col (*nm*) de l'utérus
Clitoris (*nm*)
Trompe (*nf*) utérine
Prépuce (*nm*)
Hymen (*nm*)
Ovaire (*nm*)
Pénis (*nm*) / verge (*nf*)
Cul-de-sac (*nm*) de Douglas
Scrotum (*nm*) / bourses (*fpl*)
Testicule (*nm*)
Utérus (*nm*)
Vagin (*nm*)

▲ THE BACK / LE DOS

Buttocks

Coccyx

Intervertebral disc

Sacrum

Shoulder blade / scapula

Spinal column

Spinal cord

Spine

Vertebra

Fesses (*fpl*)

Coccyx (*nm*)

Disque (*nm*) intervertébral

Sacrum (*nm*)

Omoplate (*nf*)

Colonne (*nf*) vertébrale

Moelle (*nf*) épinière

Rachis (*nm*)

Vertèbre (*nf*)

▲ THE UPPER LIMBS / LES MEMBRES SUPÉRIEURS

Arm

Armpit / axilla

Clavicle / collarbone

Elbow

Finger

– forefinger / index finger

– little finger

– middle finger

– thumb

Forearm

Hand

Humerus

Palm

Radius

Shoulder

Ulna

Wrist

Bras (*nm*)

Aisselle (*nf*)

Clavicule (*nf*)

Coude (*nm*)

Doigt (*nm*)

– index (*nm*)

– auriculaire (*nm*) / petit doigt (*nm*)

– majeur (*nm*) / médium (*nm*)

– pouce (*nm*)

Avant-bras (*nm*)

Main (*nf*)

Humérus (*nm*)

Paume (*nf*)

Radius (*nm*)

Épaule (*nf*)

Cubitus (*nm*)

Poignet (*nm*)

▲ THE LOWER LIMBS / LES MEMBRES INFÉRIEURS

Ankle

Calf

Femur

Fibula

Foot

Groin

Heel

Hip

Instep

Cheville (*nf*)

Mollet (*nm*)

Fémur (*nm*)

Péroné (*nm*)

Pied (*nm*)

Aine (*nf*)

Talon (*nm*)

Hanche (*nf*)

Cou-de-pied (*nm*)