

Il est 10 h 00 du matin. Une patiente de 42 ans, droitère, vient aux urgences de votre hôpital pour une hémiparésie gauche apparue brutalement. Elle n'a pas d'antécédent particulier. Depuis 8 jours, elle se plaint d'une douleur latéro-cervicale droite apparue suite à un faux mouvement lors d'un déménagement. Hier soir tout allait bien et elle s'est couchée normalement vers 23 heures. Ce matin, au réveil, vers 8 h 00, elle s'est aperçue d'une faiblesse du membre supérieur gauche et d'une déviation faciale.

À l'examen clinique vous notez une hémiparésie gauche à nette prédominance brachiofaciale avec une parésie faciale inférieure gauche, un ptôsis droit, une négligence visuelle gauche, une extinction sensitive gauche. Vous notez également un myosis droit et une énoptalmie droite. Vous trouvez un souffle carotidien droit. Pouls régulier, tension artérielle à 140/80 mmHg, apyrexie.

Vous suspectez un accident ischémique cérébral.

- 
- Question 1** Dans quel territoire artériel pensez-vous qu'il se situe ? (sans justifier)
- Question 2** À quel syndrome correspondent les signes oculaires droits ? Quelle en est vraisemblablement l'origine ici ?
- Question 3** Demandez-vous un(des) examen(s) complémentaire(s) en urgence ? Pourquoi ?
- Question 4** Citez les examens complémentaires qui peuvent permettre de confirmer la cause de cet accident ischémique cérébral. (sans les commenter)
- Question 5** Votre diagnostic est confirmé. Quel traitement mettez-vous en place immédiatement ?
- Question 6** Quelle en est la surveillance pour les 24 premières heures ?
- L'évolution est favorable, la patiente récupère partiellement de son déficit hémicorporel gauche après 8 jours d'hospitalisation.
- Question 7** Quelles seront les grandes lignes de votre traitement pour les 3 mois à venir ?

## GRILLE DE CORRECTION

### Question 1

10 points

Dans quel territoire artériel pensez-vous qu'il se situe ? (sans justifier)

- **Territoire :**
  - sylvien ..... 5 points
  - superficiel ..... 3 points
  - droit..... 2 points

### Question 2

12 points

À quel syndrome correspondent les signes oculaires droits ? Quel en est vraisemblablement l'origine ici ?

- **Signe de Claude-Bernard-Horner droit..... 5 points**
- **Ptôsis + myosis + énoptalmie ..... 2 points**
- **Signe une atteinte de la voie sympathique du III droit ..... 1 point**
- **Par atteinte vraisemblable au niveau de la carotide au cou..... 1 point**
- **Dans ce contexte évocateur de dissection carotidienne droite..... 3 points**

### Question 3

15 points

Demandez-vous un(des) examen(s) complémentaire(s) en urgence ? Pourquoi ?

- **Oui..... 1 point**
- **Tableau évocateur d'un AIC par dissection carotidienne droite : indication au traitement anticoagulant en urgence en l'absence de contre-indication ..... 2 points**
- **Il faut donc faire en urgence :**
  - **un scanner cérébral sans injection ou une IRM cérébrale sans injection avec séquences T1, T2, FLAIR, Diffusion ..... 4 points**
  - **afin d'éliminer un processus hémorragique et préciser l'étendue de l'AIC ..... 1 point**
  - **une échographie couplée au Doppler des vaisseaux du cou ..... 4 points**
  - **pour confirmer la dissection..... 1 point**
  - **un bilan d'hémostase (TP, TCA fibrinogène) avant l'héparinothérapie..... 1 point**
  - **hémogramme, plaquettes, ionogramme sanguin, créatinine, glycémie ..... 1 point**

**Question 4**

15 points

Citez les examens complémentaires qui peuvent permettre de confirmer la cause de cet accident ischémique cérébral. (sans les commenter)

- Échographie Doppler des vaisseaux du cou avec Doppler trans-crânien..... 5 points
- Angio-IRM des vaisseaux du cou et IRM en séquence T1 et T2 avec coupes transversales ..... 5 points
- Angio-scanner des vaisseaux du cou ..... 2 points
- L'Angiographie carotidienne numérisée qui reste l'examen de référence mais ne doit être réalisée que si les autres examens ne permettent pas de conclure ..... 3 points

**Question 5**

20 points

Votre diagnostic est confirmé. Quel traitement mettez-vous en place immédiatement ?

- Hospitalisation en urgence en service de neurologie ..... 2 points
- Repos strict au lit, position allongée ..... 2 points
- À jeun si troubles de déglutition ..... 1 point
- Voie veineuse périphérique en limitant les apports hydriques (500 cc/j) ..... 1 point
- Traitement anticoagulant en urgence..... 5 points
  - en l'absence de contre-indication (troubles de conscience, AVC massif, transformation hémorragique) ..... 2 points
  - HÉPARINE® 400 UI/kg/j IVSE..... 1 point
    - à adapter au TCA (1,5 à 2 fois le témoin)..... 1 point
- Antalgiques : DAFALGAN® 2 gel 3 fois par jour ..... 1 point
- Antiulcéreux : omeprazole 20 mg par jour ..... 1 point
- Kinésithérapie douce du membre supérieur gauche à débiter précocement ..... 2 points
- Nursing, prévention des escarres..... 1 point

**Question 6**

16 points

Quelle en est la surveillance pour les 24 premières heures ?

- Pouls, tension, 3 fois par jour..... 2 points
- Conscience/4 h, examen neurologique/12 h..... 2 points
- Température 3 fois par jour ..... 2 points
- HGT 3 fois par jour ..... 2 points
- Au moindre doute, si aggravation du déficit neurologique et/ou troubles de conscience : arrêt de l'HÉPARINE® et scanner cérébral en urgence à la recherche d'une transformation hémorragique de l'AIC ..... 4 points
- TCA et héparinémie/j, et 4 heures après le début du traitement et après chaque changement de dose ..... 2 points
- Le TCA doit rester entre 1,5 et 2 fois le témoin, l'héparinémie ne doit pas dépasser 0,4 mg/l..... 2 points

**Question 7**

12 points

L'évolution est favorable, la patiente récupère partiellement de son déficit hémicorporel gauche après 8 jours d'hospitalisation.

Quelles seront les grandes lignes de votre traitement pour les 3 mois à venir ?

- Relais de l'héparinothérapie par un traitement anticoagulant oral (AVK)..... 5 points
- Pour avoir un INR entre 2 et 3..... 2 points
  - au moins pendant 3 mois..... 2 points
- Kinésithérapie motrice de l'hémicorps gauche ..... 3 points

## COMMENTAIRES

Ce dossier traite de la dissection carotidienne, une cause relativement fréquente d'accident ischémique chez le sujet jeune. Devant un AIC chez le sujet jeune, la dissection doit être évoquée systématiquement et surtout devant des cervicalgies, un souffle carotidien ou un signe de Claude-Bernard-Horner.

Le diagnostic positif de dissection carotidienne se fait grâce à l'écho Doppler des troncs supra-aortiques, l'angio-IRM ou l'angio-scanner, l'artériographie des vaisseaux au cou restant l'examen de référence si les examens précédents ne sont pas concluants.

Petit piège classique à la question 5 car il n'y a pas d'indication à la thrombolyse. En effet, celle-ci est indiquée seulement dans les AIC de moins de 3 h. Même si nous sommes à 2 heures de sa « découverte », l'heure de son « apparition » n'est pas connue puisqu'elle s'est réveillée avec le déficit (qui est apparu entre 23 h et 8 h mais on ne sait pas quand).

Il y a par contre une indication (recommandée) aux anticoagulants. Le diagnostic de dissection est effectivement important à faire car c'est une des indications au traitement anticoagulant à doses efficace pour éviter la constitution ou l'extension d'une thrombose intraluminale. Contrairement à la dissection aortique il n'y a pas de risque de rupture de la carotide interne et d'hémorragie cataclysmique. Il n'y a pas d'indication chirurgicale dans la dissection carotidienne.

Le traitement de prévention secondaire repose aussi sur les anticoagulants au long court même si la durée de celui-ci reste moins bien codifiée.

## Objectif 100 %

Une patiente de 46 ans consulte aux urgences pour des céphalées qu'elle qualifie « d'atroces », apparues très brutalement, « comme une explosion », alors qu'elle revenait du marché avec ses cabas. Les céphalées étaient initialement droites mais sont maintenant dans tout le crâne.

Elle est nauséuse, photophobe, et à l'examen vous notez un ptôsis droit, une hémiparésie brachio-faciale gauche et une nuque raide.

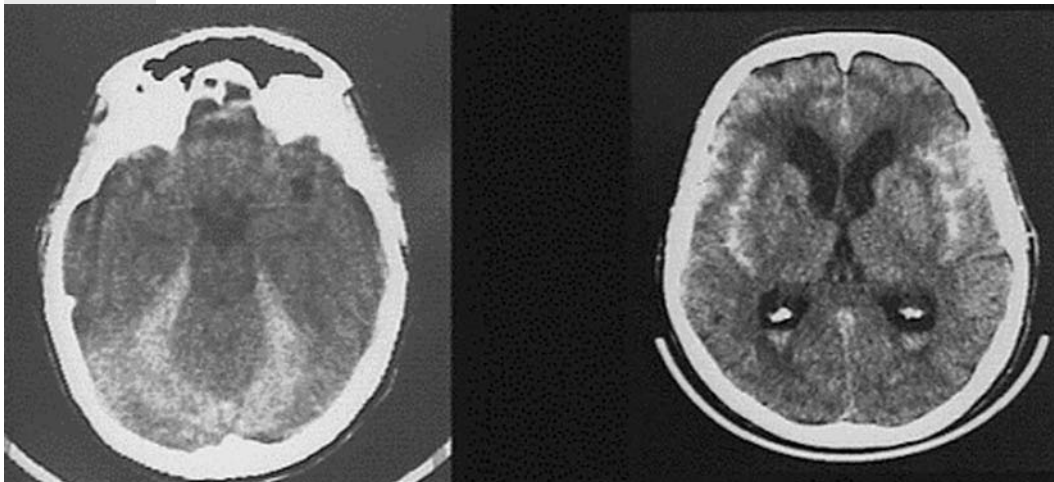
Température à 38 °C, TA = 170/95 mmHg, pouls à 80/min.

---

**Question 1** Quel examen demandez-vous en urgence ?

**Question 2** Si cet examen est normal, quelle sera votre attitude ?

**Question 3** Interprétez le scanner cérébral sans injection effectué chez cette patiente (cf. figure).



**Question 4** Quel est votre diagnostic ?

**Question 5** Quel autre examen faut-il faire rapidement ?

**Question 6** Quelle est votre attitude thérapeutique en attendant ?

**Question 7** Quel est le traitement curatif de ce type de pathologie ?

## GRILLE DE CORRECTION

### Question 1

15 points

Quel examen demandez-vous en urgence ?

- Scanner cérébral sans injection..... 10 points
  - à la recherche d'une hémorragie méningée..... 5 points

### Question 2

15 points

Si cet examen est normal, quelle sera votre attitude ?

- Une ponction lombaire ..... 10 points
  - en urgence ..... 2 points
- La normalité du scanner n'éliminant pas une hémorragie méningée dans ce contexte typique ..... 1 point
- En cas de liquide hémorragique, on fera le test des 3 tubes sur le LCR pour voir s'il y a éclaircissement (PL traumatique) ou non du liquide (hémorragie méningée) ..... 1 point
- Avec analyse cytot bactériologique et biochimique du LCR..... 1 point

### Question 3

15 points

Interprétez le scanner cérébral sans injection effectué chez cette patiente (cf. figure).

- Hyperdensité spontanée des espaces sous arachnoïdiens..... 6 points
  - signant une hémorragie méningée..... 5 points
  - avec notamment présence d'un saignement au niveau des deux vallées sylviennes ..... 2 points
  - et des citernes de la fosse postérieure..... 2 points

### Question 4

15 points

Quel est votre diagnostic ?

- Hémorragie méningée ..... 3 points
  - par probable rupture d'anévrisme..... 3 points
  - de la terminaison de la carotide interne droite ..... 3 points
- C'est une urgence diagnostic et thérapeutique
- Arguments :
  - âge..... 1 point
  - HTA..... 1 point
  - céphalée brutale, à l'effort ..... 1 point
  - syndrome méningé ..... 1 point
  - ptôsis droit (terminaison de la carotide interne supra-clinoïdienne)..... 1 point
  - hémiparésie gauche (secondaire au saignement ou à un spasme précoce)..... 1 point